

Mulheres de 40 a 69 anos, assintomáticas,
sem padrão mamário definido,
elegíveis ao rastreamento do câncer de
mama

Cenário atual

Cenário proposto

Mamografia Digital

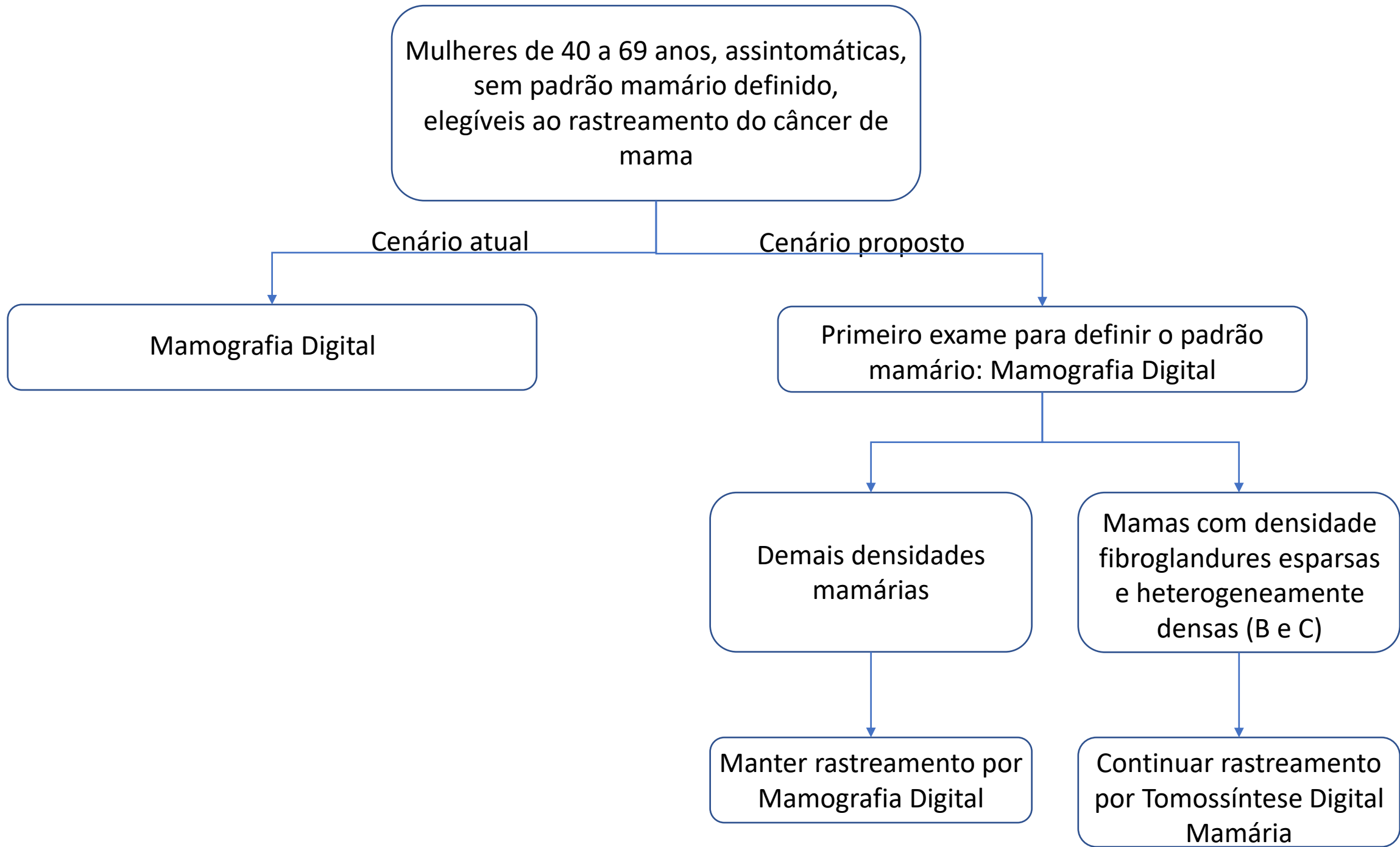
Primeiro exame para definir o padrão
mamário: Mamografia Digital

Demais densidades
mamárias

Mamas com densidade
fibroglandures esparsas
e heterogeneamente
densas (B e C)

Manter rastreamento por
Mamografia Digital

Continuar rastreamento
por Tomossíntese Digital
Mamária



Mulheres de 40 a 69 anos, assintomáticas,
com padrão mamário previamente
definido como como: densidades
fibroglandular esparsa (padrão B) e
heterogeneamente densa (padrão C)

Cenário atual

Cenário proposto

Mamografia Digital

Tomossíntese Digital Mamária

